Histochemische Untersuchungen über das Vorkommen von Ascorbinsäure im Hoden und Nebenhoden von Ratten verschiedener Lebensalter

Inaugural-Dissertation

zur Erlangung

der Doktorwürde der Medizinischen Fakultät

der Universität Basel

vorgelegt von

Adolf Faller

aus Basel

Leipzig 1941

Akademische Verlagsgesellschaft

Becker & Erler Kom.-Ges., Leipzig

Von der Medizinischen Fakultät Basel genehmigt
auf Antrag von Herrn Professor Dr. med. E. Ludwig

Tag der Promotion: 5. November 1940

R. UNIV.
BIBLIOTHEEK
LEIDEN

Sonderdruck aus „Zeitschrift für mikroskopisch-anatomische Forschung"
Band 49, Heft 1, 1941
Akademische Verlagsgesellschaft Becker & Erler Kom.-Ges., Leipzig

Meinen Eltern
und meinen Lehrern
spreche ich durch diese Arbeit
meinen Dank aus

Digitized by the Internet Archive
in 2026

https://archive.org/details/IA41546710_0110

Inhaltsübersicht.

Seite

I. Einleitung und Fragestellung 333
II. Werkstoff und Untersuchungsarten 336
III. Besprechung der Silbermethode von GIROUD-LEBLOND 337
IV. Eigene Untersuchungen 338
1. Vorversuche zur Prüfung der Methode 338
2. Untersuchung der Hoden von Ratten verschiedener Lebensalter. 339
3. Untersuchung der entsprechenden Nebenhoden 344
V. Besprechung der Ergebnisse 354
VI. Zusammenfassung der Ergebnisse 357
VII. Schrifttum 357

I. Einleitung und Fragestellung.

Wir kennen die chemische Konstitution des C-Vitamins. Es handelt sich um ein Kohlehydratderivat von der Bruttoformel $C_6H_8O_6$, das Lacton einer Isomeren der Glukuronsäure. Seit die Industrie den reinen Wirkstoff herstellt, kennen wir den Ablauf zahlreicher Reaktionen im Reagensglas. Wir wissen, daß es beim Fehlen der Ascorbinsäure zu einer Mangelkrankheit kommt, die sich klinisch als Skorbut und MÖLLER-BARLOWsche Krankheit äußert. Wir wissen ferner, daß das Vitamin C

nicht als Energiespender in Frage kommen kann, da es nur in geringen Mengen im Körper vorhanden ist. Unsere Energielieferanten sind die organischen Nahrungsstoffe. Ihre potentielle Energie wird durch Oxydation wieder befreit. Nach der WIELANDschen Theorie besteht ein Teil der biologischen Oxydationen im Entzug von Wasserstoff. Dieser Wasserstoff muß beweglich gemacht werden, damit er sich mit dem Sauerstoff, der aus dem Hämoglobin durch die Atmungsfermente an die Zellen herangebracht wird, unter Energieabgabe verbinden kann. Die anoxytropen Katalysatoren reißen den Wasserstoff an sich und übertragen ihn auf andere Katalysatoren oder auf organische Substanzen. Dabei werden diese Katalysatoren abwechselnd reduziert und oxydiert; wir nennen diese Wasserstoffüberträger deshalb Oxydations-Reduktions-Katalysatoren. Zu ihnen zählen wir die Ascorbinsäure. Wenn nun wirklich das Vitamin C diese Rolle in der Gewebsatmung spielt, dürfen wir erwarten, daß zwischen der Größe der funktionellen Leistung einer Zelle und ihrem Reichtum an C-Vitamin sich Zusammenhänge ergeben. Die histochemische Silbermethode nach GIROUD-LEBLOND (1934) eignet sich besonders gut für solche Untersuchungen, da sie uns im Gegensatz zu den chemischen Methoden über die celluläre Lokalisation des Vitamins Aufschluß gibt. Die grundlegenden Arbeiten der beiden Autoren führten zur Erkenntnis, daß die Nebennierenrinde, die Adenohypophyse, das Corpus luteum und die Hodenzwischenzellen den größten Ascorbinsäurereichtum zeigen. Histochemische Bearbeitung und chemische Untersuchung (Schrifttum bei GIROUD 1938) von Ovarialfollikeln und Gelbkörpern in verschiedenen Stadien ihrer Entwicklung führten zum übereinstimmenden Ergebnis: »Là les données histochimiques, chimiques, physiologiques trouvent des points de concordance remarquables et l'on observe une superposition entre la teneur en acide ascorbique de la cellule ovarienne et son activité hormonale« (A. GIROUD, A. R. RATSIMAMANGA, C. P. LEBLOND, M. RABINOWICZ et H. DRIEUX 1937).

Diese Arbeiten lenkten die Aufmerksamkeit auf den Hoden. Wenn er auch keine zyklischen Veränderungen aufweist wie die weibliche Keimdrüse, wo die verschiedenen Funktionsstadien sich deutlich morphologisch ausprägen, so zeigt er doch Unterschiede im hormonalen Verhalten und auch in der Ausbildung der generativen Elemente beim infantilen, juvenilen, erwachsenen und senilen Individuum.

Die ersten Angaben über den histochemischen Nachweis von Ascorbinsäure im Hoden finden wir bei A. GIROUD und C. P. LEBLOND (1934): »Nous avons ainsi constaté la présence de vit. C en de nombreux points, mais

surtout dans les glandes génitales. Quantitativement ces glandes viennent en second lieu de suite après la corticosurrénale. Nous n'envisagerons aujourd'hui que les glandes génitales mâles. Nos observations ont porté spécialement sur la souris, le rat, le taureau, le porc dont l'interstitielle est si développée, et surtout sur le cobaye normal et en avitaminose. Macroscopiquement les glandes génitales normales se manifestent comme fortement réductrices. Il en est naturellement tout autrement au cours de l'avitaminose (cobayes). Notre méthode permet de constater dans ces conditions des faits intéressants et, tout spécialement le comportement différent des tubes séminifères et de l'interstitielle. Les tubes séminifères contiennent de fines granulations noires. Ces grains d'argent semblent particulièrement abondants au niveau du protoplasme sertolien. Ils sont bien développés autour du noyau sertolien et surtout au dessus de lui. L'interstitielle réagit d'une façon beaucoup plus marquée et tranche en noir sur le reste de la glande. Les cellules de Leydig sont remplies d'assez grosses granulations d'argent comparables dans l'ensemble à celles que l'on observe dans la corticosurrénale.«

Eine ähnliche Stelle, die diese Befunde bestätigt, finden wir in einer Arbeit von A. Giroud, C. P. Leblond und M. Giroux (1934). A. Giroud, C. P. Leblond und M. Rabinowicz (1934) beschreiben neben den Zwischenzellen die generativen Hodenelemente genauer: »Nous avons particulièrement constaté le pouvoir réducteur des spermatocytes et des spermatides.«

Eine zusammenhängende Darstellung der Befunde gibt Leblond (1934). Er untersuchte 13 Rattenhoden. Nähere Daten über die Versuchstiere gibt er keine. Wir wissen also nichts über ihr Alter und ihre geschlechtliche Entwicklung, wahrscheinlich handelt es sich um erwachsene geschlechtsreife Ratten. Besonders hervorgehoben wird die Granulierung der Zwischenzellen. Ihr Plasma enthält reichlich rundliche bis längliche Granula, während der Kern nie solche Körner zeigt. Aus der Gestalt, Größe und Lagerung schließt Leblond, daß sie dem Chondriom entsprechen. Besonders dicht sitzen die Granula in der Golgi-Zone. Die Hodenkanälchen beladen sich nur stellenweise mit Silberkörnern. Nach der Beschreibung des Autors findet man sie im Plasma der Sertolizellen, machmal auch in den Spermatocyten, häufiger in der Golgi-Zone der Spermatiden. Manchmal sollen sich auch die Spermatozoenköpfe leicht anfärben. Die Nachuntersuchungen Tonuttis (1938) bestätigen den Reichtum der Zwischenzellen an Granula.

Der eingangs erwähnte Zusammenhang zwischen Vitamin-C-Reichtum der Zelle und ihrer funktionellen Leistung (Tonutti 1937) legte mir die Untersuchung des Hodens in den verschiedenen Lebensaltern nahe, weil in dem ganzen mir bekannten Schrifttum sich hierüber keine Angaben finden. Einzig bei Leblond findet sich ein Hinweis in dieser Richtung. Er untersuchte (1934) drei Föten mit der histochemischen Methode auf Vitamin C: »Nous n'avons pas de documents pour affirmer s'il en est toujours de même au cours de l'évolution du tissu interstitiel, mais nous avons vu chez des Fœtus assez agés (deux foetus de mouton et un fœtus de cobaye) que l'interstitielle qui est bien développée à

ces stades présente la réaction de l'acide ascorbique sous forme de granulations intracellulaires.«

Die vorliegende Arbeit stellt sich die Aufgabe, das Vorkommen und die Lokalisation von Vitamin C im Hoden infantiler, juveniler, erwachsener — geschlechtsreifer und seniler Tiere mittels der histochemischen Methode zu untersuchen. Die Nebenhoden der betreffenden Tiere wurden ebenfalls in die Untersuchung einbezogen, da sie mit den Hoden sowohl anatomisch, wie auch physiologisch in enger Beziehung stehen.

II. Werkstoff und Untersuchungsarten.

Giroud und Leblond bringen das saure Silbernitrat durch Gefäßinjektion direkt an das noch überlebende Gewebe heran, so daß die Zellen ohne vorangehende Fixation mit der Lösung reagieren. 14 der 31 Versuchstiere wurden auf diese Weise injiziert. Für die Einzelheiten der befolgten Technik verweise ich auf Wolf-Heidegger (1940, 1941).

Kleinere Organteile kann man auch direkt in das Reagens einlegen. Dieses Verfahren rühmt besonders Tonutti (1937). Von den übrigen 17 Rattenmännchen wurden Stücke aus Hoden und Nebenhoden eingelegt. Die Schnitte des eingelegten Materials geben brauchbare Resultate, zeigen aber sehr oft kein gleichmäßiges Verhalten der Vitaminreaktion. Die Resultate der eingelegten Präparate bestätigen die Ergebnisse, die an den injizierten Organen gewonnen wurden, sind aber im großen und ganzen weniger zuverlässig.

Bei der Injektion reagieren alle Organpartien rasch und fast gleichzeitig mit der Lösung, auch werden die verschiedenen Diffusionsgeschwindigkeiten der einzelnen Komponenten des Reagens sich kaum auswirken können (Wolf-Heidegger 1940, 1941). Ich konnte ferner feststellen, daß die rasche Durchfixierung eine geringere Schrumpfung bedingt. Gut injizierte Präparate erkennt man an der reichlichen Granulierung der größeren und kleineren Gefäße. Erythrocyten, die der Ausspülung mit isotonischer Fruktoselösung entgangen sind, erscheinen tief schwarz.

Die injizierten Organe und die eingelegten Organteile wurden in Paraffin eingebettet. Von den Blöcken wurden Schnitte von 8 μ Dicke angefertigt. Zur Nachfärbung der Präparate wurde nicht das übliche Methylenblau (Giroud und Leblond 1934) verwendet, sondern Kernechtrot-Methylenblau nach dem Vorschlage Wolf-Heideggers (1940, 1941). Diese Färbung hebt die Kerne sehr sauber heraus, was für die Beurteilung der Granulalagerung wichtig ist. Auf diese Weise nachgefärbte Schnitte sind [illegible] nur mit Methylenblau gefärbten weit überlegen. Sie haben ferner de[illegible]daß sie nicht so rasch ausbleichen. Zur Darstellung histologischer E[illegible]urden Kontrollpräparate mit Azanfärbung hergestellt. Für die [illegible] seni[illegible] wurden Mikrophotos aufgenommen. Sie sind alle nicht retouc[illegible]n Stellen, wo die Granula nicht genügend in einer Ebene lagen, die [illegible]mischen [illegible]t zur photographischen Wiedergabe eigneten, wurden mit Hilfe [illegible]und C. P. L[illegible]etes Zeichnungen angefertigt.

Beim Meerschweinchen, das seinen Vitamin-C-Bedarf mit der Nahrung aufnehmen muß, wechselt der Vitamingehalt der einzelnen Organe nach dem Angebot in der Nahrung. Für meine Untersuchungen wurden deshalb Ratten gewählt, welche die Ascorbinsäure in ihrem Körper aufbauen können. Der Vitamingehalt des einzelnen Organes wird bei solchen Tieren eher einigermaßen konstante Verhältnisse aufweisen. Der Rattenhoden erscheint auch deshalb für die histochemische Vitamin-C-Untersuchung besonders geeignet, weil nach den Angaben von A. Fujita und T. Ebihara (1937) im Testis der erwachsenen Ratte die Ascorbinsäure zu 95% (23,6 mg% bei 24,8 mg% Gesamtascorbinsäure) in reduzierter Form vorkommt. Für die Überlassung von 31 normalen Rattenmännchen, 2 skorbutischen Meerschweinchen, 2 Meerschweinchen unter Skorbutkost + Ascorbinsäure und einem normalen Meerschweinchen bin ich der Firma Hoffmann Laroche, Basel, zu Dank verpflichtet. Die genaueren Daten der einzelnen Tiere finden sich bei den verschiedenen Versuchsgruppen

III. Besprechung der Silbermethode Giroud-Leblond.

Aus der anorganischen Chemie wissen wir, daß starke Reduktionsmittel in der Wärme und bei alkalischer Reaktion sehr leicht metallisches Argentum aus einer Silbernitratlösung ausfällen. Den Botanikern war schon lange bekannt, daß die Chlorophyllkörner Silbernitrat reduzieren, es ist heute ziemlich wahrscheinlich, daß die dabei reagierende Substanz Vitamin C ist (Giroud, Leblond und Ratsimamanga 1935). 1928 beobachtete Szent-Györgyi, der Entdecker der Ascorbinsäure, daß eine frisch angeschnittene Nebenniere sogar im Dunkeln von einer neutralen Silbernitratlösung im Rindengebiet schwarz verfärbt wurde. Er schloß daraus, daß in der Nebennierenrinde ein sehr stark reduzierender Stoff vorhanden sein müsse, den er im Verlauf seiner weiteren Untersuchungen Ascorbinsäure nannte. 1933 versuchte Bourne die Silbernitratreduktion histochemisch auszuwerten. 1934 veröffentlichten Giroud und Leblond ihre Methodik. Sie arbeiteten mit einer saueren Argentum-nitricum-Lösung (Ansäuern mit 1%iger Essigsäure bis p_H 4) bei Kälte, Dunkelheit und kurzer Einwirkungszeit (20 Minuten). Im Unterschied zu den histologischen Versilberungsmethoden durch sekundäre Reduktion von Silbersalzen handelt es sich hier um die direkte primäre Reduktion des saueren Silbernitrates zu metallischen Silberkörnern im Protoplasma der Zelle durch die starke Reduktionskraft des C-Vitamins. Versuche in vitro (Leblond 1934) bestätigten die Brauchbarkeit des Reagens. Es wurde weder durch Glukose und Fruktose noch durch Substanzen mit SH-Gruppen, noch durch Oxybenzolderivate wie Adrenalin, Hydrochinon oder Tannin reduziert. Auch Hexosephosphorsäuren und Glukuronsäure reagieren nicht. Beide Substanzen kommen im skorbutischen Kontrolltier vor, aber kein Autor hat je eine Reduktion beobachtet. Einzig gewisse Melanine wirken reduzierend. »Nous avons [illegible]si établi un réactif sur lequel les corps réducteurs connus de l'organis[illegible] ont pas d'action, nos essais in vitro ont en particulier porté sur les réd[illegible]antés aux sucres et aux polyphénols« (Leblond 1934).

Wenn schon die kl[illegible] Nous [illegible]weismethoden von Fett, Glycogen und Eisen im Schnittpräp[illegible]même au [illegible]ut spezifisch sind, so werden wir auch vom histochemisch[illegible] chez des Fœ[illegible]nweis keine absolute Spezifität ver[illegible]ngen können [illegible] cobaye) que [illegible]äre es möglich, daß kleine Mengen anderer

Stoffe mit ähnlichen physiologischen, physikalischen oder chemischen Eigenschaften miterfaßt werden. Zur Vorsicht in der Beurteilung der Silbernitratreduktion mahnen die botanischen Arbeiten von C. Caruso (1938). Auf alle Fälle scheint das Arbeiten bei völliger Dunkelheit keine überflüssige Vorsichtsmaßregel zu sein. »Tuttociò mi sembra autorizzi ad affermare che la questione della specificità della reazzione di Giroud-Leblond per la vitamina C resta aperta, sopratutto nell'ambito della citologia vegetale« (C. Caruso 1938).

In den Pflanzenzellen treten natürlich eine ganze Reihe Stoffe auf, die im normalen tierischen Gewebe keine Rolle spielen. Anderseits brauchen wir für den histochemischen Vitamin-C-Nachweis nicht unbedingt eine absolut spezifische Methode, sondern eine Methode, deren Spezifität den praktischen Anforderungen bei der Untersuchung von Normaltieren genügt.

Daß dies bei der Silbernitratmethode von Giroud-Leblond der Fall ist, dafür sprechen folgende Tatsachen:

1. An Organschnitten skorbutischer Tiere bringt die Giroud-Leblond-Methode keine Silbergranula zum Vorschein. Bei Revitaminisierung treten solche prompt wieder auf.

2. In C-Vitamin-haltigen Organen, die mit Jod oxydiert wurden, lassen sich keine Silberkörner mehr nachweisen.

3. Wenn wir ascorbinsäurereiche Organe mit Methylalkohol extrahieren, so sind die Granula aus den Zellen verschwunden, finden sich dafür reichlich in der Umgebung, in die das Vitamin C hineindiffundiert ist.

4. Die auf histochemischem Wege gewonnenen Resultate stimmen mit den durch biologische oder chemische Methoden gewonnenen im großen und ganzen überein, besonders wenn man berücksichtigt, daß die Silbernitratmethode oxydierte Ascorbinsäure nicht nachweisen kann (Giroud-Leblond 1934).

Dabei hat der histochemische Nachweis den großen Vorteil, einen sehr genauen Einblick in das Vorkommen und die Lokalisation des Vitamin C im Organismus zu gewähren.

IV. Eigene Untersuchungen.

1. Vorversuche zur Prüfung der Silbernitratmethode.

Vor der Bearbeitung der eigentlichen Versuchstiere wurden zur Kontrolle der Silbernitratmethode und der angewandten Technik[1] fünf Meerschweinchen injiziert:

1 normales Meerschweinchen,
2 Meerschweinchen unter Skorbutkost + Ascorbinsäure,
2 skorbutische Meerschweinchen.

[1] Die Einführung in die Methode und Technik der Giroud-Leblond-Reaktion verdanke ich Dr. Wolf-Heidegger.

Normaltier und Tier unter Skorbutkost + Redoxon Roche verhielten sich histochemisch gleich. Zwischen Normaltier und Skorbuttier fiel bei der Injektion schon rein makroskopisch ein deutlicher Unterschied in der Tönung der verschiedenen Organe auf. Besonders kräftig trat der Farbunterschied an der Nebenniere hervor. Beim Normaltier färbte sich die Nebenniere tiefschwarz. Auf dem Durchschnitt sah man, daß es sich dabei um die Rinde handelte. Beim Skorbuttier blieb sie unverfärbt. Auf dieses verschiedene Verhalten hat schon LEBLOND aufmerksam gemacht (1934). Auch Hoden und Nebenhoden des Normaltieres unterschieden sich deutlich von denen des Skorbuttieres durch die dunklere Tönung, wobei der Nebenhoden sich wieder etwas dunkler färbte als der Hoden. Auf der Schnittfläche (Abb. 1) sieht man beim Normaltier, daß die Graufärbung keine gleichmäßige ist. Die Silberreduktion erfolgt hauptsächlich zwischen den einzelnen Hodenkanälchen im interstitiellen Gewebe. Dieser makroskopische Befund ist auf der beigegebenen Abbildung deutlich sichtbar. Als weiterer makroskopischer Befund mag hier noch angeführt werden, daß der Kopfteil des Nebenhodens beim Skorbuttier deutlich vergrößert ist gegenüber dem des Normaltieres.

I II

Abb. 1. Durchschnitt durch Hoden und Nebenhoden zweier erwachsener Meerschweinchen.
I Normaltier, II Skorbuttier.

Mikroskopisch wurden Schnittpräparate der verschiedensten Organe, worunter auch Hoden und Nebenhoden, untersucht. Normaltier und Tier mit Skorbutkost + Redoxon Roche zeigten reichliche Silbergranula in der üblichen Lokalisation, während beim Skorbuttier nie intracellulär gelagerte Granula beobachtet werden konnten.

2. Untersuchung der Hoden von Ratten verschiedener Lebensalter.

Unsere Versuche wurden in vier Gruppen gemacht. Es standen 31 männliche normal ernährte Ratten zur Verfügung:

1. Infantile Ratten:
   Anzahl: 9. Alter 4 Wochen. Gewicht: 32—38 g.
2. Juvenile Ratten:
   Anzahl: [illegible] Alter: 6 Wochen. Gewicht: 82—9[illegible]

3. Erwachsene geschlechtsreife Ratten:
   Anzahl: 9. Alter: 10 Wochen. Gewicht: 124—138 g.
4. Senile Ratten:
   Anzahl: 5. Alter: $1^1/_2$—2 Jahre. Gewicht: 280—300 g.

1. Infantile Ratten.

Von den 9 Versuchstieren wurden 3 injiziert, von den übrigen 6 wurden Organstücke eingelegt. 110 Schnitte der injizierten Organe und 23 Schnitte der eingelegten Hoden wurden auf dem Kreuztisch bei 300-, stellenweise 750-facher Vergrößerung durchgesehen.

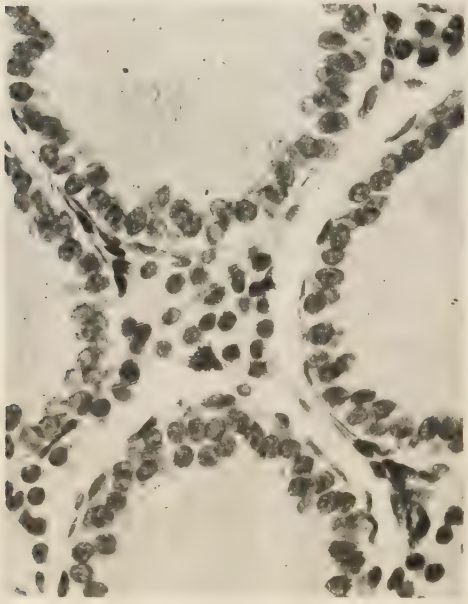

Abb. 2. Hoden einer normalen infantilen Ratte. Vergr. 500fach. Paraffinschnitt 8 μ. Giroud-Leblond + Kernechtrot-Methylenblau.

Die einzelnen Hodenkanälchen sind durch deutliche, locker bindegewebige Scheidewände voneinander getrennt. Darin liegt ein reiches Netz dünnwandiger Gefäße. In den Zwickeln zwischen den Kanälchen befindet sich reichlicher Bindegewebe, in welchem man deutliche Zwischenzellen findet. Man gewinnt den Eindruck, als würden sie den Kapillaren direkt anliegen. Oft ist es schwer zu sagen, ob Silberkörner einem Kapillaranschnitt angehören oder einer Zwischenzelle. Das Übersichtsbild zeigt eine reichliche Granulierung im Zwischengewebe. Bei näherem Zusehen bemerkt man, daß diese intensive Reaktion den Gefäßwänden angehört. Je infantiler die Ratten, um so seltener lassen sich Silbergranula in den Zwischenzellen nachweisen. Ihre Großzahl zeigt keine Silberkörner. Nur einzelne reduzieren das Reagens und beladen sich sehr dicht mit kleinen rundlichen oder länglichen Körnern, die ziemlich gleichmäßig den Zelleib erfüllen (Abb. 2). Die Kanälchen enthalten hauptsächlich unentwickelte Hodenzellen, oft auch schon Spermatocyten in wechselnden Mengen. In ihrem Plasma finden sich nur hie und da einzelne gröbere oder feinere Granula. Viele Kanälchen zeigen helle zentrale

Partien, weil dort nur die Plasmaleiber der Zellen liegen und die Kerne spärlich sind oder ganz fehlen. Ein Hohlraum beginnt sich eben anzudeuten oder hat sich bereits entwickelt.

2. Juvenile Ratten.

Von 8 Versuchstieren wurden 3 injiziert, von den übrigen 5 wurden Organstücke eingelegt. 150 Schnitte der injizierten Hoden und 29 der eingelegten Hodenstücke wurden auf dem Kreuztisch bei 300-, stellenweise 750facher Vergrößerung durchgesehen.

Die Scheidewände zwischen den einzelnen Hodenkanälchen sind schmal und locker gebaut. Sie werden von einem reichlichen Kapillarnetz durchflochten. Auch kleinere Venen und Arterien werden angetroffen. Die Zwischenzellen liegen in Gruppen in den Zwickeln zwischen den Kanälchen. Im Gegensatz zum infantilen Tier beladen sie sich bereits recht zahlreich mit Silberkörnern, welche etwas gröber sind. Die granulahaltigen Zwischenzellen ordnen sich zu kleineren Gruppen, die durch granulaarme oder granulafreie Zellen miteinander verbunden sind. Einzelne Zellen sind so mit Silberkörnern angefüllt, daß sie tief schwarz erscheinen. Nur der Kern liegt in einer rundlichen Aussparung, er selber zeigt keine Granulation. In anderen Zwischenzellen sind die Silberkörner besonders an einem Pol angehäuft und sitzen als schwärzliche Kappe dem Zellkern auf (Abb. 3), entsprechend den Beobachtungen Leblonds an erwachsenen Tieren: »Dans certains cas cependant, nous avons observé une imprégnation prédominant au niveau de la zone golgienne qui était très colorée« (Leblond 1934).

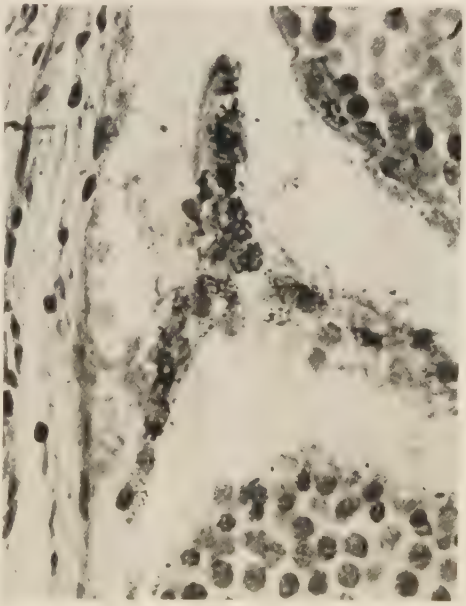

Abb. 3. Hoden einer normalen juvenilen Ratte. Vergr. 500fach. Paraffinschnitt 8 μ. Giroud-Leblond-Kernechtrot-Methylenblau.

Die Kanälchen sind immer noch [illegible] an unentwickelten

zellen, die sich teilen. Manche darf man wohl schon als Fußzellen ansprechen. Oberhalb ihres Kernes beobachtet man manchmal vereinzelte rundliche Granula. Man sieht ferner Spermatogonien und Spermatocyten, die aber nur selten einige Körnchen metallischen Silbers enthalten. Oft trifft man auch Kanälchen mit Spermatiden. Das Lumen ist hell, manchmal zeigt es einen lockeren krümeligen Inhalt.

3. Erwachsene geschlechtsreife Ratten.

Von den 9 Versuchstieren wurden 3 injiziert, von den restlichen 6 wurden Hodenstücke eingelegt. 160 Schnitte der injizierten Hoden und 49 der eingelegten wurden auf die übliche Weise durchgesehen.

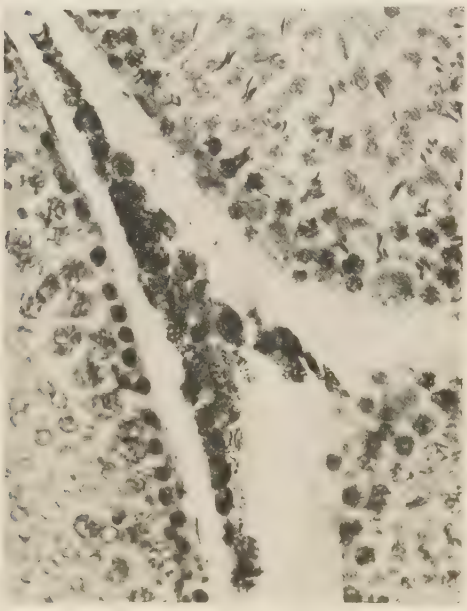

Abb. 4. Hoden einer erwachsenen geschlechtsreifen Ratte. Vergr. 390fach. Paraffinschnitt 8 μ. Giroud-Leblond + Kernechtrot-Methylenblau.

Die Scheidewände sind sehr dünn, sie werden von weiten Kapillaren und dünnwandigen Venen durchsetzt. Auch kleinere Arterien sieht man hie und da im Zwischengewebe. Alle Gefäßwände weisen reichlich Granula auf. Die Zwischenzellen haben ihre volle Ausbildung erreicht (Abb. 4). Sie sitzen meist gruppen- oder reihenförmig den kleinen Gefäßen an. Ihr Kern ist meistens ovoid, seltener kugelig; ihr Zelleib erscheint vielgestaltig und ist mit Silbergranula vollgestopft. Nur selten trifft man Zwischenzellen, die nur wenige Körnchen enthalten. »Le fait saillant est le contraste observé entre les espaces intertubulaires et l'intérieur de tubes; alors que les premiers sont nettement colorés, les secondes ne le sont pas du tout ou assez légèrement« (Leblond 1934).

In den meisten Kanälchen ist d[illegible] Spermiogenese in vollem Gang. Die generativen Hodenelement[illegible] fast frei von Silbergranula gefunden. Nur äußerst selten [illegible]ach schon S[illegible]liche Körner im Plasma [illegible] S[illegible]matocyten. [illegible]ma finden sich nur hie und da einzelne reifen S[illegible] Viele Kanälchen zeigen helle zentrale

4. Senile Ratten.

Da ein- bis zweijährige Ratten nicht leicht zu erhalten sind, und man überdies nie ganz genau weiß, wie es mit ihrer Senilität bestellt ist, wurden alle 5 Versuchstiere injiziert, um das Material möglichst auszuwerten.

Als erster Ausweis der Senilität diente die mehrfach steril gebliebene Deckung. Den anderen und wichtigeren Ausweis lieferte das histologische Schnittpräparat. Auf Grund des histologischen Befundes wurde ein Tier aus der Klasse der Senilen zurückgestellt, obwohl eine noch teilweise andauernde Spermiogenese nicht unbedingt gegen Senilität spricht, wenn die produzierten Spermien erfahrungsgemäß nicht mehr befruchtungsfähig sind. 155 Schnittpräparate wurden in der üblichen Weise durchgemustert.

Schinz und Slotopolsky (1924) teilen die Rückbildungsvorgänge im Hoden in fünf verschiedene Stadien ein. Dieser Einteilung kann ich nur unvollkommen folgen, indem ich ein Frühstadium von einem fortgeschrittenen unterscheide. Mein Material ist zu wenig umfangreich, um mir eine weitere Unterteilung zu gestatten.

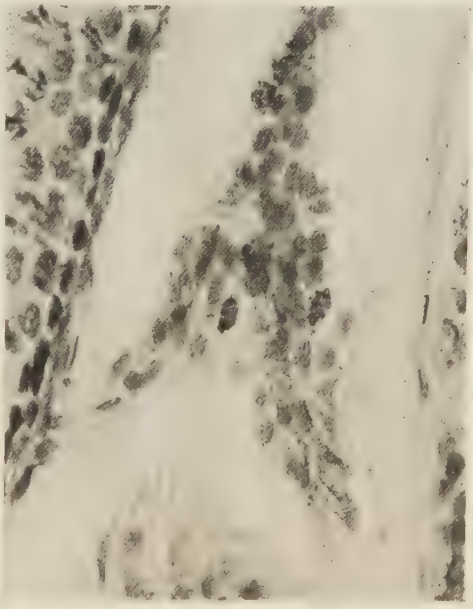

Abb. 5. Rattenhoden im Frühstadium der Senilität. Vergr. 410fach. Paraffinschnitt 8 μ. Giroud-Leblond + Kernechtrot-Methylenblau.

Im Frühstadium zeigen die meisten Zellen im Kanälcheninnern keine besonderen Veränderungen, nur entwickeln sich die Spermatiden nicht mehr zu normalen Samenfäden. Die Zwischenzellhaufen haben ihre gewöhnliche Form beibehalten. Trotz guter Injektion — was an der Granulierung der Gefäßwände feststellbar ist — reduzieren nur mehr vereinzelte Leydigsche Zellen das saure Silbernitrat (Abb. 5). Die Körner sind gröber als beim normalen Tier und weniger zahlreich. Der Kern [illegible] de la zone [illegible]. Oft sitzen sie kappenförmig (Leblond 1934).

Die Kanälchen sind immer noch [illegible] Wand-

belag zeigt keine charakteristischen generativen Elemente mehr. Die Kanälchen werden zurückgebildet. An solchen Stellen gewinnt man den Eindruck, als ob die Zwischenzellen vermehrt wären. Ob das nur daran liegt, daß die rückgebildeten Kanälchen den LEYDIGschen Zellen mehr Raum und deshalb freiere Ausdehnung lassen, kann ich nicht entscheiden. Auffallend ist, daß nur mehr ganz vereinzelte Zwischenzellen eine dichtere Silbergranulierung des Protoplasmas zeigen (Abb. 6),

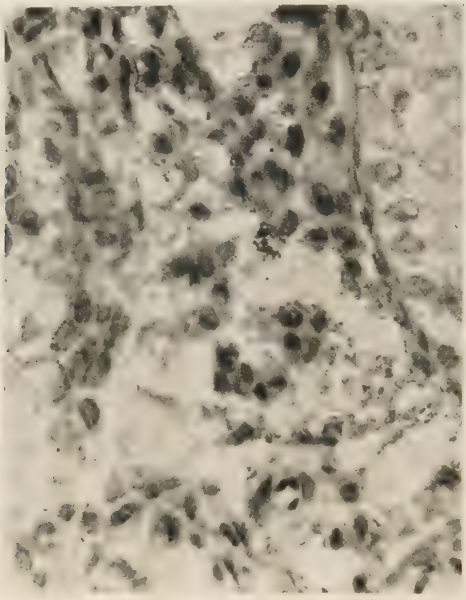

Abb. 6. Rattenhoden im fortgeschrittenen Stadium der Senilität. Vergr. 500fach. Paraffinschnitt 8 μ. Giroud-Leblond + Kernechtrot-Methylenblau.

während andere überhaupt keine mehr aufweisen oder nur noch vereinzelte rundliche grobe Körnchen.

3. Untersuchung der Nebenhoden von Ratten verschiedener Lebensalter.

»Der Nebenhoden wird in seiner Gestalt und Funktion weitgehend von dem Verhalten der Keimdrüse bestimmt« (v. LANZ 1926).

Die engen anatomischen und physiologischen Beziehungen des Nebenhodens zum Hoden legen die gleichzeitige Bearbeitung beider nahe.

Der Nebenhoden der Ratte sitzt dem Hoden »hantelförmig« auf, wobei das Corpus nur eine dünne Verbindungsbrücke zwischen Caput und Cauda bildet. Man könnte es eher einen Isthmus nennen, wie

v. Lanz (1926) es für den Feld- und Stallhasen vorgeschlagen hat. Die histochemische Untersuchung des Nebenhodens auf Ascorbinsäure wurde durch die Beobachtung angeregt, daß er sich bei der Injektion nach Giroud-Leblond oft etwas dunkler färbt als der Hoden (Abb. 7). Der Farbunterschied könnte durch die verschiedene Transparenz der Hüllen bedingt sein. Tatsächlich besteht die Hülle des Hodens aus strafferem Bindegewebe als die des Nebenhodens. Daß das Nebenhodengewebe sich dunkler tönt, geht daraus hervor, daß auch am

Abb. 7. Hoden und Nebenhoden einer erwachsenen geschlechtsreifen Ratte. Injektion vom Herzen aus nach Giroud-Leblond.

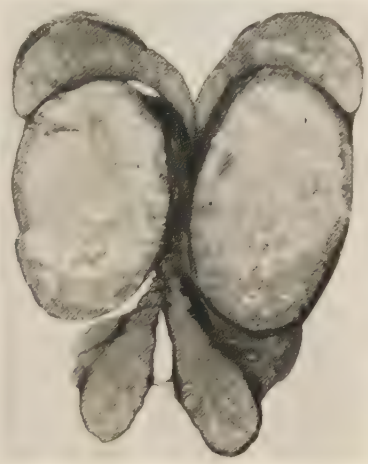

Abb. 8. Durchschnitt durch den injizierten Nebenhoden und Hoden einer erwachsenen geschlechtsreifen Ratte. Man beachte die dunklere Tönung des interstitiellen Gewebes gegenüber den Hodenkanälchen.

aufgeschnittenen Hoden-Nebenhoden ein Farbunterschied wahrnehmbar ist (Abb. 8).

Die Beobachtungen über das Vorkommen von Ascorbinsäure im Nebenhoden sind nicht zahlreich. Wir finden den Nebenhoden erwähnt bei Giroud, Leblond und Rabinowicz (1934): »Dans le système excréteur génital nous avons pu constater la présence de la même substance réductrice. Dans les cellules de l'épididyme nous avons pu observer en particulier l'imprégnation argentique de formations supranucléaires, probablement golgiennes.«

Eine fast gleichlautende Beschreibung finden wir bei Giroud, Leblond und Marquez (1934), ferner bei Giroud, Leblond und Galélovitch (1934). Leblond geht etwas weiter: »C'est bien net dans la cellule épididymaire; nous avons pu voir au niveau du pol externe du noyau un très beau réseau formé de granulations argentiques et nettement golgien par sa morphologie et sa topographie (Leblond 1934).

Alle diese Beobachtungen beziehen sich auf erwachsene Tiere, die vorliegende Arbeit untersucht als zweite Aufgabe das Vorkommen und die Lokalisation von Vitamin C im Nebenhoden infantiler, juveniler, erwachsener — geschlechtsreifer und seniler Ratten mittels der histochemischen Methode. Die Untersuchungen wurden an den gleichen Versuchstieren in der gleichen Anordnung wie am Hoden gemacht. Auch die Färbung ist die gleiche wie bei den Hodenpräparaten. Beim

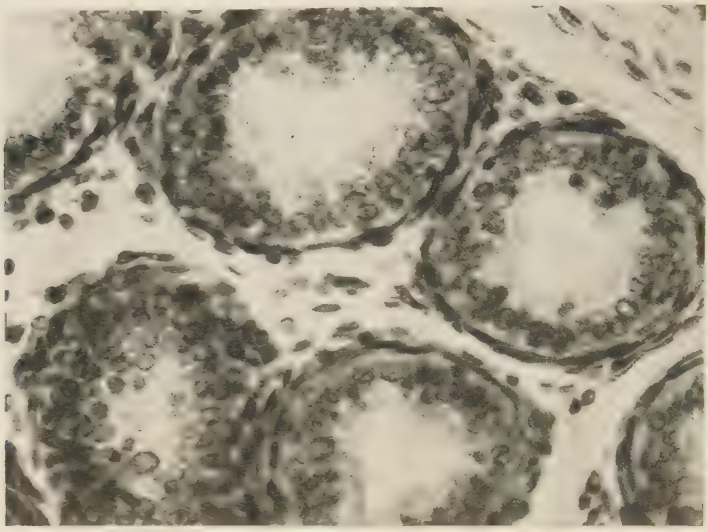

Abb. 9. Nebenhoden einer infantilen Ratte. Übergangsgebiet zwischen Ductuli efferentes und Ductus epididymidis. Vergr. 430fach. Paraffinschnitt 8 μ. Giroud-Leblond + Kernechtrot-Methylenblau.

Schneiden der Paraffinblöcke wurde darauf geachtet, daß gleichzeitig mit dem Hoden der Nebenhoden in möglichst großer Ausdehnung getroffen wurde.

1. Infantile Ratten.

Es gelten die gleichen Angaben, die bei der Untersuchung der Hoden infantiler Ratten angegeben wurden.

Das Übersichtsbild des infantilen Rattennebenhodens läßt deutlich zwei verschiedene Anteile erkennen, einen Caput-Isthmus-Abschnitt und eine caudale Partie, die den untersten Teil des Nebenhodenschwanzes bildet.

Der Kopf-Isthmus-Anteil setzt sich aus den Ductuli efferentes und dem Anfangsteil des Ductus epididymidis zusammen. Die Kanälchen werden von Bindegewebe eingehüllt, [illegible] nur wenige Muskelzellen

nachweisbar. Das Epithel ist ein ziemlich gleichmäßiges hohes mehrreihiges Zylinderepithel. Die Kerne sind groß und rundlich. Sie liegen nahe der Basis und stehen in mehreren Zeilen. Die ersten Silberkörner wurden an den Stellen, wo die Ductuli efferentes allmählich in den Nebenhodengang übergehen, gefunden. Sie sitzen als feine staubförmige Granula zwischen Zellkern und freier Oberfläche, meist ziemlich genau in der Zone des Golgi-Apparates (Abb. 9). Bald sind es nur einzelne Körner, die dann meist gröber sind, bald sind es dichte sehr feine Anhäufungen von Silberstaub.

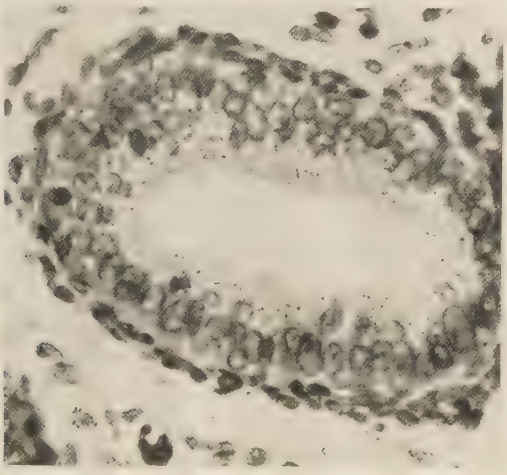

Abb. 10. Nebenhoden einer infantilen Ratte. Oberer Abschnitt des Ductus epididymidis. Vergr. 525fach. Paraffinschnitt 8 μ. Giroud-Leblond + Kernechtrot-Methylenblau.

Im Caput-Isthmus-Abschnitt des Ductus epididymidis mit seinem hohen Zylinderepithel treten die Silbergranula mit ziemlicher Regelmäßigkeit auf, aber trotz guter Injektion immer nur streckenweise. Die Güte der Injektion erkennt man an der positiven Reaktion der feinen Gefäße, die in einem dichten Netz die einzelnen Kanälchen umspinnen. Manchmal ist die Granulierung fast in sämtlichen hohen Zylinderzellen feststellbar, manchmal sitzen aber auch nur einzelne Körnergruppen in einzelnen Zellen, die durch granulafreie Nachbarn voneinander getrennt sind (Abb. 10).

Im caudalen Abschnitt des Nebenhodenganges, der an seiner kräftigen Muskelschicht erkenntlich ist, besteht der Wandbelag aus niedrigem, fast kubischem [illegible]nigem Epithel, das in den letzten Windungen des Ganges [illegible] leistenförmig vorbuckelt [illegible] er ent-

sprechender Einfaltung der Tunica propria. In diesem Abschnitt wurden nur wenige vereinzelte Silberkörner gefunden.

Der Ganginhalt des Nebenhodens ist der Ausdruck des Funktionszustandes im Hoden. Bei der infantilen Ratte ist in den Lumina des Nebenhodens oft gar kein Inhalt, manchmal etwas gerinnendes Sekret, dem zugrundegehende Zellen beigemischt sind.

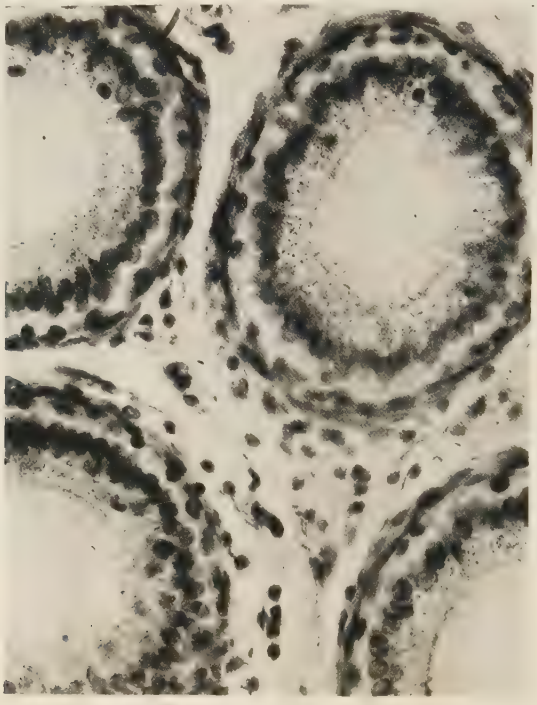

Abb. 11. Nebenhoden einer juvenilen Ratte. Oberer Abschnitt des Nebenhodenganges. Vergr. 428fach. Paraffinschnitt 8 μ. Giroud-Leblond + Kernechtrot-Methylenblau.

2. Juvenile Ratten.

Die genaueren Daten sind bei der Untersuchung der Hoden juveniler Tiere zu finden.

Die Verhältnisse sind ungefähr dieselben wie bei der infantilen Ratte, nur nimmt der caudale Abschnitt des Nebenhodenganges bereits einen größeren Anteil der Cauda epididymidis ein. Das Epithel der Ductuli efferentes zeigte auch hier keine Silbergranulation, es waren selten ein paar einsame Körner feststellbar.

Der Caput-Isthmus-Anteil des Ductus mit seinem hohen Epithel wies streckenweise eine äußerst lebhafte Granulierung auf. Die Körner

sind bald staubartig fein, bald etwas gröber, erreichen aber nie die Korngröße, die wir in den Hodenzwischenzellen fanden. Sie sitzen nahe dem oberen Pol des rundlichen bis ovoiden Zellkernes und lassen gegen das Lumen einen Plasmasaum frei (Abb. 11). Besonders dicht angehäuft sehen wir sie in der Golgi-Zone. Auf dem Querschnitt eines Nebenhodenkanälchens sind nur die hohen Zylinderzellen granuliert, nie die kleinen Basiszellen. Jedes Kanälchen ist von einem Gefäßnetz umsponnen, dessen Wandungen ebenfalls reichliche Granula zeigen.

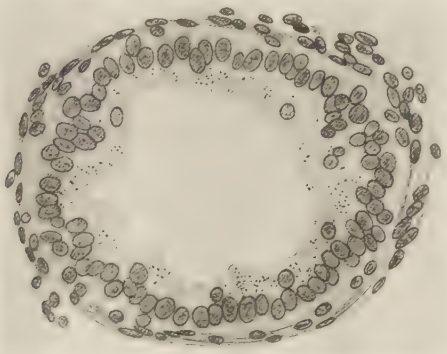

Abb. 12. Nebenhoden einer erwachsenen geschlechtsreifen Ratte. Übergangsgebiet zwischen Ductuli efferentes und Nebenhodengang. Paraffinschnitt 8 μ. Giroud-Leblond + Kernechtrot-Methylenblau. Ölimmersion. Zeichenokular.

Im muskulösen Caudalteil des Ductus mit seinem niederen Epithel wie auch im Epithel des Vas deferens wurden nur selten einige vereinzelte Körnchen angetroffen.

Der Ganginhalt besteht aus einer homogenen gerinnenden Flüssigkeit, der manchmal zellige Elemente beigemischt sind.

3. Erwachsene geschlechtsreife Ratten.

Die Angabe über die Versuchstiere und die Anzahl der Präparate sind bei der Untersuchung der Hoden nachzulesen.

Im Übergangsgebiet von Ductuli efferentes in den Nebenhodengang findet sich in den Zylinderzellen eine spärliche, aus einzelnen Körnern bestehende Silbergranulierung (Abb. 12).

Der Anfangsteil des Ductus epididymidis mit seinem hohen Zylinderepithel beschränkt sich beim erwachsenen Tier auf den Nebenhodenkopf. Silbergranulierung in der Golgi-Zone ist nur mehr auf kurze Gangstrecken und weniger häufig zu finden. Die Körner sind fein und weniger zahlreich. Sie liegen oft näher gegen die freie Zelloberfläche

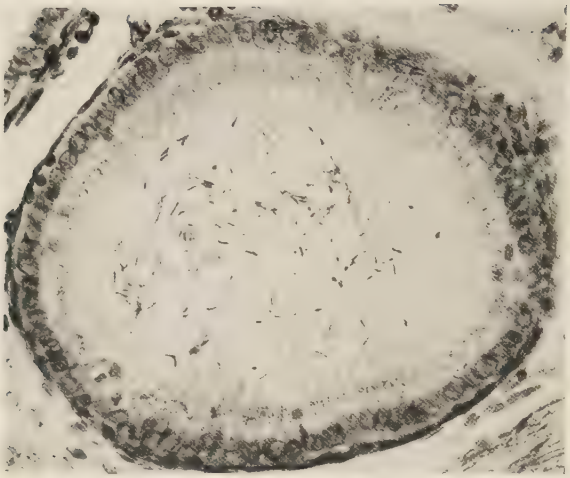

Abb. 13. Nebenhoden einer erwachsenen geschlechtsreifen Ratte. Oberer Abschnitt des Ductus epididymidis. Vergr. 360fach. Paraffinschnitt 8 μ. Giroud-Leblond + Kernechtrot-Methylenblau.

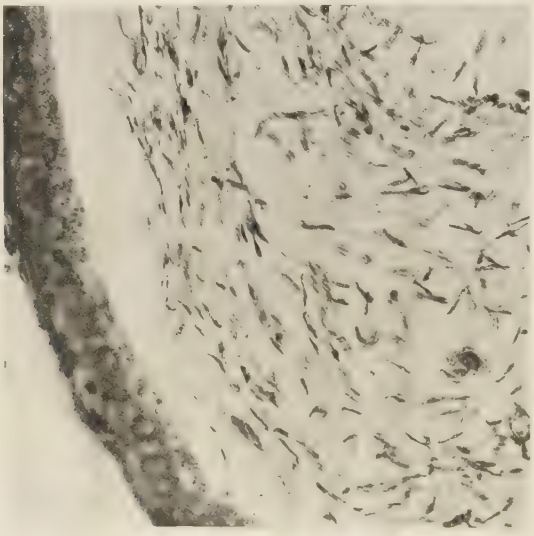

Abb. 14. Nebenhoden einer erwachsenen geschlechtsreifen Ratte. Unterer Abschnitt des Ductus epididymidis. Vergr. 440fach. Paraffinschnitt 8 μ. Giroud-Leblond + Kernechtrot-Methylenblau. Im Innern des Lumens granulierte Zelle.

als beim oberen Kernpol, besonders an Stellen, an welchen deutliche Sekretionserscheinungen feststellbar sind (Abb. 13). Immer lassen sie einen Protoplasmasaum gegen die Lichtung des Kanälchens zu frei.

Der untere Abschnitt des Nebenhodenganges mit niedrigem kubischem Epithel beginnt beim erwachsenen Tier bereits im Nebenhodenkopf und nimmt den ganzen Isthmus und die ganze Cauda ein. Sein Lumen ist je nach der Füllung manchmal beträchtlich erweitert. Das kubische Epithel zeigt eine reichliche Granulierung, die meist dem oberen Kernpol aufsitzt. Die Körner sind weniger zahlreich und gröber (Abb. 14). Die Granulierung beschränkt sich oft auf einzelne Zellgruppen, oft ist sie in allen an das Lumen angrenzenden Zellen eines Kanälchenquerschnittes zu beobachten (Abb. 15).

Der Ganginhalt besteht aus Spermienmassen, die besonders im Endteil des Ductus manchmal charakteristische Wirbel bilden. Mitten unter den Spermien findet man hie und da unregelmäßig gelappte Zellen mit rundlichen Kernen, die als sogenannte Hodenzellen beschrieben worden sind. Sie stammen sicherlich nicht alle aus dem Hoden, manche zeigen eine deutliche Ascorbinsäuregranulierung, wie wir sie bei den Epithelien des Nebenhodens finden (Abb. 14).

Abb. 15. Nebenhoden einer erwachsenen geschlechtsreifen Ratte. Unterer Abschnitt des Nebenhodenganges. Ölimmersion. Zeichenokular. Paraffinschnitt 8 μ. Giroud-Leblond = Kernechtrot-Methylenblau.

4. Senile Ratten.

Die Angaben über die Versuchstiere und die Anzahl der Schnittpräparate sind bei der Untersuchung der Hoden seniler Ratten nachzulesen.

Im Senium lagert sich reichlich Fettgewebe in die Nebenhoden ein. Der Eingangsabschnitt bewahrt sein Zylinderepithel. Es ist niedriger geworden. Bei Tieren, die noch eine gewisse Spermiogenese aufweisen – wenn sie auch nicht mehr befruchtungsfähig sind — findet man an manchen Stellen dieses Abschnittes reichlich Granula. Sie zeigen nicht mehr schöne Körnchenform, sondern sind grob schollig (Abb. 16). An manchen Zellen bringen sie deutlich den Golgi-Apparat zur Darstellung. An anderen Stellen sieht man zwischen Golgi-Zone und freier Oberfläche feine bis grobe Körner auftreten, die oft beträcht-

lich größer werden als die, welche man in den Hodenzwischenzellen beobachten konnte. In Abb. 16 sind deutlich die kleinen Gefäße zu erkennen, die das Kanälchen umspinnen.

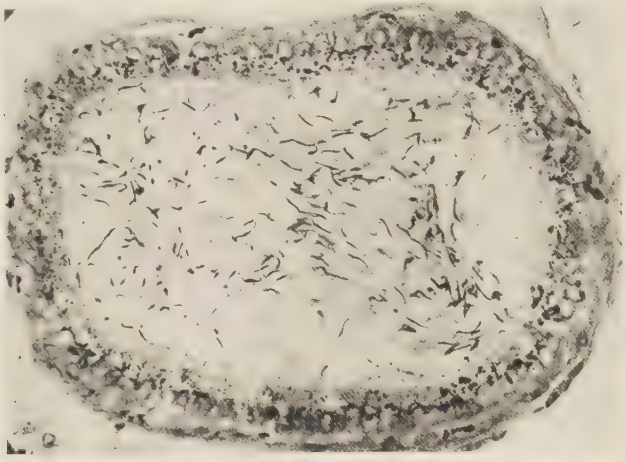

Abb. 16. Rattennebenhoden im Frühstadium der Senilität. Oberer Abschnitt des Ductus epididymidis. Vergr. 300fach. Paraffinschnitt 8 μ. Giroud-Leblond + Kernechtrot-Methylenblau.

Im unteren Abschnitt des Ductus epididymidis hat sich das Epithel abgeplattet. Vielfach buckelt es sich in hohen Leisten, in welche die Tunica propria oft mit hineingeht, gegen die Lichtung vor. Die



Abb. 17. Rattennebenhoden im Frühstadium der Senilität. Unterer Abschnitt des Nebenhodenganges. Vergr. 400fach. Paraffinschnitt 8 μ. Giroud-Leblond + Kernechtrot-Methylenblau.

Kanälchenlumina haben sich stark erweitert, trotzdem sie keine Samenmassen mehr enthalten oder nur mehr wenige Fäden. Das kubische Epithel gibt eine deutliche und lebhafte Ascorbinsäurereaktion. Bald liegen die Silberkörner in kleinen Häufchen in der Golgi-Zone (Abb. 17),

oft so dicht, daß es zu einer teilweisen Darstellung des Binnengerüstes kommt. Manchmal macht die am Golgi-Apparat sitzende Vitamin-C-Granula denselben in ganzen Zellverbänden direkt sichtbar. Er erscheint plumper (Abb. 18 u. 19) als bei den üblichen Darstellungsarten.

Der Ganginhalt besteht entweder aus wenigen Samenfäden oder bei völlig senilen Tieren besonders im unteren Abschnitt aus einer

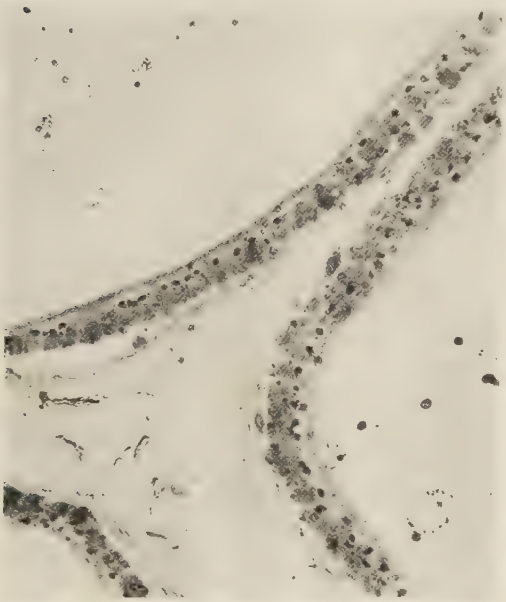

Abb. 18.

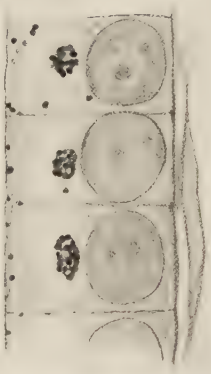

Abb. 19.

Abb. 18. Nebenhoden einer völlig senilen Ratte. Unterer Abschnitt des Nebenhodenganges. Vergr. 500fach. Paraffinschnitt 8 μ. Giroud-Leblond + Kernechtrot-Methylenblau.

Abb. 19. Nebenhoden einer völlig senilen Ratte. Unterer Abschnitt des Nebenhodenganges. Ölimmersion. Zeichenokular. Paraffinschnitt 8 μ. Giroud-Leblond + Kernechtrot-Methylenblau.

körnigen homogenen geronnenen Masse, in welcher zahlreiche Zelleichen liegen, die in Auflösung begriffen sind. Ihre Kerne sind verklumpt und strukturlos. Meist sitzen große Silberkörner daran. Auch der Zelleib weist Granula auf (Abb. 18), die mittelgroß und schollig sind. Nemiloff (1926) hat ein »Ablösen des Epithels« im Nebenhodengange beschrieben, dessen letztes Stadium »eine umfangreiche körnige, detritartige Masse, die im Lumen des Kanals liegt,« wäre. Nach seiner Ansicht würde es sich um Epithelzellen handeln, die in der Nebenhodenflüssigkeit der Autolyse verfallen.

V. Besprechung der Ergebnisse.

1. Lokalisation der histochemischen Vitamin-C-Reaktion.

Im Hoden und Nebenhoden zeigen alle unsere Präparate eine Granulierung von metallischem Silber, die ausschließlich im Zellplasma liegt, entsprechend der intracellulären Lokalisation in den meisten Organen. Der Zellkern reduziert das saure Silbernitrat nie.

Positive Kernreaktionen wurden bisher nur an Pflanzenzellen beobachtet: ». . . non può lasciare alcun dubbio a riguardo della esistenza di queste cellule in cui la capacità di reazione sembra essersi trasferita quasi exclusivamente nel nucleo« (C. Caruso 1938).

Die Silberkörner sind bald etwas größer, bald etwas kleiner als die von Leblond (1934) beschriebenen: ». . . elles sont fines et ont la forme de points ou de courts bâtonnets, elles mesurent environ 0 μ 5 à 1 μ 5 au maximum.«

Die Granula erscheinen im mikroskopischen Bild schwarz, da das metallische Silber völlig undurchsichtig ist und deshalb den direkten Strahlengang zum Auge unterbricht. Bald sind sie im Plasma zerstreut, bald an den Kernpolen zusammengedrängt.

Giroud und Leblond nahmen eine Bindung an gewisse Zellorganellen an (1934). Leblond (1934) sucht an der Granulaanordnung die C-Vitamin-reichen Organe von den armen zu unterscheiden: ». . . elle est plutôt chondrosomienne lorsque l'acide ascorbique est abondant et plutôt golgienne dans les cellules pauvres.«

Tonutti (1937) deutet diese Befunde im entgegengesetzten Sinne: »Bei wenig aktiven Zellen ist der Golgi-Apparat selbst in seinen Struktureigentümlichkeiten durch die Vitamin-C-Reaktion nicht nachweisbar, sondern es finden sich nur einige ‚Verdichtungsgranula' in der Golgi-Zone und im Plasma. Bei hochaktiven Zellen dagegen ist der Golgi-Apparat selbst dick mit Vitamin C beladen, in seiner Umgebung und im Plasma liegen zahlreiche vitamin-C-haltige Granula« (Tonutti und Plate 1937).

Aus Vitalfärbungsversuchen ist bekannt, daß saure Farbkolloide via Golgi-Apparat zur Aufspeicherung im Zellinnern gelangen. Nach Tonutti (1937) ist bei gleichzeitiger Gabe von Vitamin C und Trypanblau die schwarze Silbergranula im Plasma von einer blauen Hülle umgeben. Er folgert daraus, daß beide Substanzen auf dem gleichen Wege ins Zellinnere gelangen. Die Ascorbinsäure würde in der reversibel oxydierten Form am Binnengerüst kondensiert und dort reduziert. In der reduzierten Form würde sie »gebunden an Apparatsubstanz abgestoßen« ins Zellplasma. Diesen Träger faßt er als Schutzstoff auf, der eine schlagartige Oxydation verhütet. Die in der Zelle zerstreuten Granula wären als Drüsenleistung des Apparato interno aufzufassen und hätten nichts mit den Mitochondrien Leblonds zu tun. Eine Granulierung aus Gestalt und Verteilung mit dem Chondriom identifizieren zu wollen, ist eine unsichere Sache.

Zum Golgi-Apparat dürften Beziehungen bestehen. Die Morphologie und Topographie erinnert durchaus an ein Binnengerüst. Der histochemische Vitamin-C-Nachweis kann in manchen Fällen geradezu als eine besondere Art seiner Darstellung gelten (Abb. 19).

Tonuttis Deutungsversuch erklärt sicher manche Beobachtungen zwanglos, anderes wiederum will nicht so recht in das Schema passen. Da sind einmal jene Zellen zu nennen, die von sehr dichten feinen Granula vollgepropft sind und doch keine Darstellung des Golgi-Apparates erkennen lassen (Abb. 11), oder dann Zellen, die bei der C-Vitamin-Reaktion einen wohl dargestellten Golgi-Apparat unipolar zeigen, aber kaum Granula im Plasma (Abb. 18).

2. Die Ascorbinsäure-Reaktion im Hoden von Ratten verschiedener Lebensalter.

In den generativen Hodenelementen treten nur spärliche Granula auf. Wir treffen ein paar Silberkügelchen in vereinzelten Spermatocyten der jugendlichen und erwachsenen Tiere an. Diese Befunde sind so unregelmäßig, daß sie nicht in einer bestimmten Richtung verwertet werden können.

Ganz anders verhält sich das interstitielle Gewebe. Schon bei der makroskopischen Betrachtung der Hodenschnittfläche sehen wir, daß in allen Altersstufen die Silbernitratreduktion besonders zwischen den Kanälchen erfolgt. Die mikroskopische Untersuchung zeigt, daß in allen Lebensaltern die Gefäßwände stark positiv reagieren.

Auch die Zwischenzellen beladen sich dicht mit kleinen runden bis länglichen Körnern, aber die Häufigkeit dieser granulierten Zellen wechselt stark im Verlauf des Lebens. Wir finden ein Minimum beim infantilen und beim völlig senilen Tier, ein Maximum bei den erwachsenen geschlechtsreifen Ratten, eine mittlere Häufigkeit bei den juvenilen und im Stadium der beginnenden Senilität. Mit der Entwicklung der geschlechtlichen Reife der normalen männlichen Ratte nimmt auch die Häufigkeit der mit Vitamin C beladenen Zwischenzellen zu. Mit der Rückbildung der Geschlechtsfunktion sinkt die Anzahl wieder ab. Die Vitamin-C-Reaktion beweist, daß lebhafte Stoffwechselvorgänge in den Leydigschen Zellen ablaufen, die sich gleichsinnig mit der generativen Hodenfunktion ändern.

Die Bedeutung der Hodenzwischenzellen ist umstritten. Die einen (Stieve 1921, Harms 1926, Romeis 1926) betrachten sie als das »ernährende Hilfsgewebe des Hodens« (Stieve 1930), andere wollen in ihnen die Produzenten der männlichen Geschlechtshormone sehen (Bouin und Ancel 1903, Steinach und Holzknecht 1917). Die Untersuchungen

von Fujita und Ebihara (1937) ergaben, »daß das meiste Vitamin C in den innersekretorischen Organen enthalten ist, und zwar hauptsächlich in der reduzierten Form«.

Diese Angaben im Verein mit unseren Befunden sprechen dafür, daß den Zwischenzellen bei der Hormonproduktion eine Bedeutung zukommt.

3. Die Ascorbinsäure-Reaktion im Nebenhoden von Ratten verschiedener Lebensalter.

Im Gebiet der Ductuli efferentes wurden nur spärliche einzelne Silberkörner gefunden. Erst die Übergangspartien in der Nähe des Nebenhodenganges zeigen eine reichlichere Granulierung. Eine intensive Ascorbinsäurereaktion wurde nur in den Epithelzellen des Ductus epididymidis festgestellt; bei den infantilen und juvenilen Ratten mehr im hohen Zylinderepithel des oberen Abschnittes, beim erwachsenen geschlechtsreifen und beim senilen Tier mehr im kubischen Epithel der unteren Partien.

Über die Funktion des Nebenhodens sind die Ansichten geteilt. Den Ductuli efferentes sprechen die histologischen Untersuchungen und Vitalfärbungsversuche (v. Lanz 1926) übereinstimmend eine Sekretionsarbeit zu. Bezüglich der Aufgabe des Ductus epididymidis herrscht keine Einigkeit. Die Großzahl der Forscher glaubt auch hier Sekretion annehmen zu müssen. Einzelne halten Resorptionsvorgänge für wahrscheinlicher. v. Lanz (1926) ist der Ansicht, »im Schweif dagegen habe das Epithel in der Hauptsache nur seine ursprüngliche Funktion, die einer Wandbekleidung zu erfüllen«.

Der Ascorbinsäurereichtum spricht für eine lebhafte Tätigkeit dieser Zellen, jedenfalls müssen in ihnen bedeutende Stoffwechselvorgänge ablaufen. Daneben bleibt natürlich die Bedeutung des unteren Abschnittes des Nebenhodenganges als Samenspeicher.

Serienschnitte zeigen, daß auch bei gut gelungener Injektion, was an der stark positiven Reaktion der Gefäßwände erkennbar ist, nur streckenweise Granula in den Epithelzellen auftreten. Man darf daraus schließen, daß jene Vorgänge im Zellstoffwechsel, die ihren Ausdruck in einer Anhäufung von Vitamin C finden, nur streckenweise und nicht im ganzen Ductusepithel zugleich ablaufen. Das Nebenhodengangepithel ist nicht immer in toto tätig. Seine »chemische Maschine« gibt sich nicht völlig aus, sie wird zum größten Teil in Reserve gehalten.

Die Annahme einer Art »Schichtarbeit mit Ruhepausen für einen Teil«, die Rössle (zit. nach Arndt und Neumann, 1933) für die echten Drüsen fordert, gilt wohl auch hier.

Zusammenfassung der Ergebnisse.

1. Die Vorversuche bestätigen die Brauchbarkeit des Reagens von Giroud-Leblond zum histochemischen Nachweis der Ascorbinsäure am Normaltier.

2. In Bestätigung der bisher erhobenen Befunde wird festgestellt, daß die generativen Hodenelemente kaum reagieren, die Hodenzwischenzellen dagegen lebhaft.

3. Mit der Entwicklung der geschlechtlichen Reife der normalen männlichen Ratte nimmt die Häufigkeit der mit Vitamin C beladenen Zwischenzellen zu, mit der Rückbildung der Geschlechtsfunktion sinkt die Anzahl. Maximum bei der erwachsenen geschlechtsreifen Ratte, Minimum beim infantilen Tier und im Stadium der völligen Senilität.

4. Das Epithel des Nebenhodenganges gibt in allen Lebensaltern eine deutliche Vitamin-C-Reaktion, bei infantilen und juvenilen Tieren mehr im oberen Gangabschnitt, bei erwachsenen und senilen mehr im unteren.

5. Eine Sekretionsarbeit dieser Partien erscheint wahrscheinlich. Da die Vitamin-C-Reaktion nur streckenweise auftritt, ist eine »Schichtarbeit« anzunehmen.

Schrifttum.

1. Histochemischer Vitamin-C-Nachweis.

Caruso, C.: Protoplasma **31**, 98, 489 (1938). — **Fujita, A.** und **Ebihara, T.:** Biochem. Z. **290**, 201 (1937). — **Giroud, A.:** Ergebn. Vitamin- u. Hormonforsch. **1**, 68 (1938). — **Giroud, A.** und **Leblond, C. P.:** C. R. Soc. Biol. Paris **115**, 705, 841 (1934). — C. R. Soc. Biol. Paris **116**, 629 (1934). — Bull. histol. appl. **11**, 365, 375 (1934). — **Giroud, A., Leblond, C. P.** und **Giroux, M.:** C. R. Acad. Sci. Paris **198**, 850 (1934). — **Giroud, A., Leblond, C. P., Demay, M.** und **Giroux, M.:** C. R. Assoc. Anat. **1934**, 281. — **Giroud, A., Leblond, C. P.** und **Galélovitch, S.:** C. R. Assoc. Anat. **1934**, 277. — **Giroud, A., Leblond, C. P.** und **Marquez, J.:** C. R. Assoc. Anat. **1934**, 291. — **Giroud, A., Leblond, C. P.** und **Rabinowicz, M.:** C. R. Soc. Biol. Paris **115**, 1088 (1934). — **Giroud, A., Ratsimamanga, R.** und **Leblond, C. P.:** C. R. Soc. Biol. Paris **117**, 612 (1934). — **Giroud, A., Leblond, C. P.** und **Ratsimamanga, R.:** C. R. Soc. Biol. Paris **117**, 614 (1934). — C. R. Assoc. Anat. **1935**, 228. — **Giroud, A., Leblond, C. P., Ratsimamanga, R., Cesa, Rabinowicz** und **Hartmann:** C. R. Assoc. Anat. **1936**, 170. — **Giroud, A., Ratsimamanga, A. R., Leblond, C. P., Rabinowicz, M.** und **Drieux, H.:** Bull. Soc. chim. biol. **19**, 1105 (1937). — **Lampa, E.:** Pflügers Arch. **239**, 370 (1937). —

Leblond, C. P.: Recherches histochimiques sur la localisation et le cycle de la vitamine C (Facteur antiscorbutique) dans l'organisme. Thèse Méd., Paris 1934. — **Tonutti, E.:** Z. klin. Med. **132**, 443 (1937). — Z. mikrosk.-anat. Forsch. **42**, 221 (1937). — Protoplasma **31**, 151 (1938). — Anat. Anz., Erg.-H. **87**, 81 (1938/39); **88**, 78 (1939). — **Tonutti, E.** und **Matzner, K. H.:** Z. mikrosk.-anat. Forsch. **42**, 193 (1937). — **Tonutti, E.** und **Plate, E.:** Arch. Gynäk. **164**, 385 (1937). — **Wolf-Heidegger, G.:** Verh. Ver. Schweiz. Physiol. Januar und Juni **1940**. — Hess-Festschrift, Zürich (**1941**, im Druck).

2. Allgemeines.

Arndt, H. J. und **Neumann, H. O.:** in Abderhalden, Handb. biol. Arbeitsmethoden, VIII. 1. 1933. — **Bouin, P.** und **Ancel, P.:** J. Physiol. Pathol. gén. **6** (1904). — **Edlbacher, S.:** Lehrbuch der physiologischen Chemie. Berlin 1936. — **v. Lanz, T.:** Anat. Anz., Erg.-H. **61**, 249, 259 (1926). — Z. Anat. Entw.gesch. **80**, 177 (1926). — **Nemiloff, A.:** Z. Anat. Entw.gesch. **79**, 1 (1926). — **Redenz, E.:** Arch. mikr. Anat. **103**, 593 (1924). — **Romeis, B.:** Klin. Wschr. **1**, I, 960, 1005, 1064 (1922). — **Schinz, H. R.** und **Slotopolsky, B.:** Denkschr. Schweiz. naturf. Ges. **61**, Abh. 2 (1924). — **Sobotta, J.:** Atlas und Lehrbuch der Histologie und mikroskopischen Anatomie. München 1938. — **Starkenstein, E.:** Lehrbuch der Pharmakologie. Wien 1938. — **Steinach, E.** und **Holzknecht, G.:** Arch. Entw.-mech. **42**, 490 (1917). — **Stieve, H.:** Ergebn. Anat. u. Entw.gesch. **23**, 1 (1921). — Handbuch der mikroskopischen Anatomie der Menschen **7**, 2. Teil. Berlin 1930. — **Thaddea, S.** und **Hoffmeister, W.:** Z. klin. Med. **132**, 379 (1937). — **Wurmser, R.** und **de Loureiro, J. A.:** C. R. Soc. Biol. Paris **116**, 101, 583 (1934).